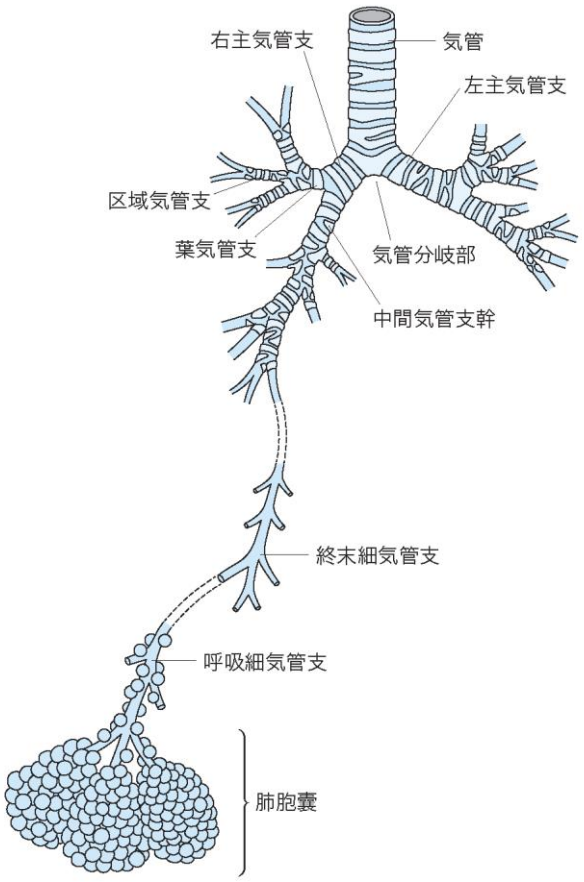


## 正 誤 表

「呼吸器外科テキスト（第1刷）」

下記の箇所に誤りがございました。謹んでお詫びし訂正いたします。

頁	該当箇所	誤	正
5	左段 最終行	野澤芳樹	澤芳樹
12	右段 下から5行目	活動とみなすされて	活動とみなされて

19	<p>図1</p>	<p>図差し替え</p>	<p>正図</p> 
19	【キーワード】	肺動静脈	肺動脈、肺静脈

20	右段 6行目	区域枝	区域支
20	右段 11行目	亜区域枝	亜区域支
36	右段 2行目	Daniel 法	ダニエル生検
40	サイドメモ(右)	カウンターアクション	カウンタートラクション
42	左段 下から 16行目	braded silk	braided silk
67	図 3	(Thopaz) (Medela)	(Thopaz, Medela)
87	左段 19行目	補填材料には材料は	補填材料には
93	右段 最終行	呼吸気合併症	呼吸器合併症
111	要点⑤	出血について	出血について
114	左段 17行目	生じるものであり	生じるもので
117	脚注 (正解)	⑤ a と e	⑤ b と e
124	表 1	DLco	%DLco
124	表 1	$\dot{V}O_{2max}$	$\dot{V}O_{2max}$
125	右段 6~24行目	$\dot{V}O_{2max}$	$\dot{V}O_{2max}$
126	左段 下から 13行目	LD	LDH
128	左段 12行目	換気血流比 ( $V/Q$ )	換気血流比 ( $\dot{V}/\dot{Q}$ )
130	右段 6行目、7行目	cmHg	cmH <sub>2</sub> O
140	右段 8行目、11行目	peak $\dot{V}O_2$	peak $\dot{V}O_2$
149	図 8b キャプション	b : 左前斜位, 3D-MDCT. 左総頸動脈 (黒矢印), Kommerell 憩室と左鎖骨下動脈 (白矢印).	b : 左前斜位, 3D-MDCT. 左総頸動脈 (白矢印), Kommerell 憩室と左鎖骨下動脈 (黒矢印).

202	左段 下から4行目	点突然変異転座	点突然変異
219	左段8行目	3. N1 は, II B 以上となる. T2bN1M0 は, 新たに III A となっている. N1 でも III A である.	3. N1 は, II B 以上となる. N1 でも T3 と T4 の場合は, III A としている.
219	左段10行目	4. N2 は, III A 以上となる. T2bN1M0, T3N2M0 は, 新たに III B となっている. N2 でも III B である.	4. N2 は, III A 以上となる. N2 でも T3 と T4 の場合は, III B としている.
219	左段12行目	5. N3 のうち, T2b 以上の場合特に予後が悪いので, 新たに III C となった.	5. N3 は, III B 以上となる. N3 でも T3 と T4 の場合は, 特に予後不良であり III C としている.
259	サイドメモ	ベバシツマブ	ベバシズマブ
261	④小見出し	肺門 and/or 縦隔リンパ節転移	肺門・縦隔リンパ節転移
281	問題5 選択肢 a	中枢型肺癌	中心型肺癌
289	右段 16行目	50%を超えた高率になる可能性が高い	50%を超える
298	左段 下から4行目	線上	線状
303	右段 3行目	呼吸困難、呼吸苦、胸痛	呼吸困難、胸痛
310	問題3	胸郭損傷の定義で	胸郭損傷で
324	右段 19~20行目	刀鞘型(76例)と三日月型(22例)	刀鞘型(22例)と三日月型(76例)
327	左段 15~16行目	2) 気道の粘液線毛輸送の障害 ※レベルの記載漏れ	レベル A
347	左段 7行目	内経静脈	内頸静脈
348	右段 下から2行目	低侵襲な胸腔鏡による	低侵襲な胸腔鏡による
349	左段 下から4行目	心臓外科術後の特有の	心臓外科術後に特有の

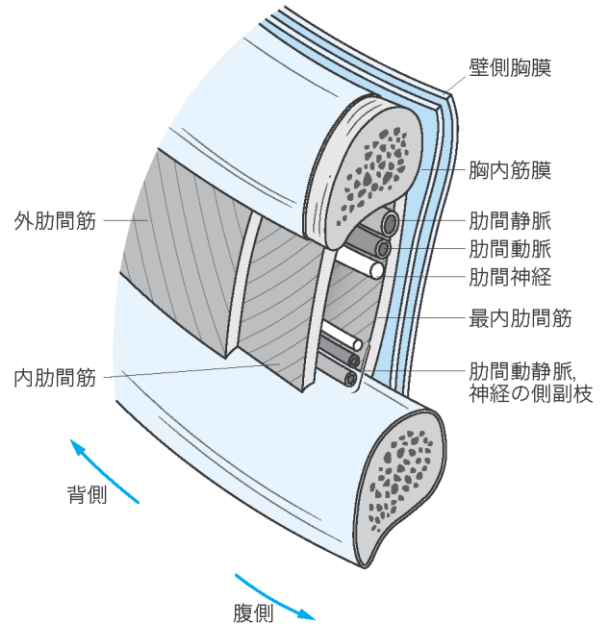
352	左段 16行目	伏臥位	腹臥位
353	左段 下から8行目	破壊像	骨破壊像
354	表6	$\beta$ HCG	$\beta$ hCG
359	図4 stage IVa および stage IVb の四角囲み内	tumol	tumor
362	表2 タイトル	IGCCC	IGCCCG
376	左段 2行目	ニューモシスチス・イロベチニ	<i>Pneumocystis jirovecii</i>
386	図3 キャプション	緑矢印は内弾力膜	緑矢印は内弾力層

420

図 6

図差し替え

正図



421	図 7	図差し替え	<p>正図</p>
455	問題 1 選択肢 c	c. 結核性膿胸では胸水のヒアルロン酸が高値となる	c. 結核性膿胸では胸水のアデノシンデアミナーゼ (ADA) が高値となる
458	左段 下から 11 行目	原発性肺動脈性肺高血圧症	原発性肺高血圧症 (特発性肺動脈性肺高血圧症)
458	左段 下から 11 行目	Reits	Reitz
462	表 2 タイトル	肺・心肺移植レシピエントの適応基準	肺移植レシピエントの適応疾患
468	右段 4 行目	術後模型人工肺	術後膜型人工肺

2017 年 10 月 23 日

株式会社南江堂